SERIE DOCUMENTOS DE REGULACION SERIE DOCUMENTOS DE REGULACION

MINISTERIO DE SALUD

La vida es lo primero

NORMAS

EN LA PREVENCION E INTERCEPCION DE ANOMALIAS DENTOMAXILARES

1998

DIVISION DE SALUD DE LAS PERSONAS
DISAP

SERIE DOCUMENTOS DE REGULACION SERIE DOCUMENTOS DE REGULACION SERIE DOCUMENTOS DE REGULACION

NORMAS EN LA PREVENCION E INTERCEPCION DE ANOMALIAS DENTOMAXILARES

1998

MINISTERIO DE SALUD
La Vida es lo primero

REPUBLICA DE CHILE
DIVISION SALUD DE LAS PERSONAS
DEPARTAMENTO ODONTOLOGICO

AUTORES

Dra. Sonia Echeverría López, Cirujano Dentista, Odontopediatra. Profesor Asistente Asignatura de Odontopediatría, Facultad de Odontología - Universidad de Chile. Directora de la Sociedad Chilena de Odontopediatría.

Dra. Angélica Espinoza Rojo, Cirujano Dentista, Ortodoncista. Profesor Asistente Cátedra de Ortopedia Dento Maxilar, Facultad de Odontología-Universidad de Chile.

Dra. Sonia Guerrero Reyes, Cirujano Dentista, Ortodoncista. Magister en Nutrición Humana, Universidad de Chile. Dr. med.dent. Universidad de Hamburgo (Alemania) Profesor Asociado, INTA - Universidad de Chile.

Dr. Alejandro Illanes Valenzuela, Cirujano Dentista, Ortodoncista. Presidente de la Sociedad Chilena de Ortodoncia. Director de Grupos de Estudio de Ortodoncia.

Dra. Olaya Fernández Fredes, Cirujano Dentista, Magister en Salud Pública - Universidad de Chile, Jefa del Departamento Odontológico de la División de Salud de las Personas, Ministerio de Salud.

Dra. Cecilia Venegas Cid, Cirujano Dentista, Salubrista, Asesora Odontológica, Secretaría Regional Ministerial de Salud, Región Metropolitana.

Resolución Exenta N° 818
del 15 de abril de 1999
Registro Propiedad Intelectual
Inscripción N° 109.267
Ministerio de Salud
Departamento Odontológico
División de Salud de las Personas

Esta Publicación fué realizada por la División de Salud de las Personas, Departamento Odontológico, durante la Gestión del Ministro de Salud, Dr. Alex Figueroa Muñoz.

INDICE

	Pág.
PRESENTACION	**3**
INTRODUCCION	**7**
CAPITULO I Fomento y protección específica de la salud bucal	**11**
CAPITULO II Prevención de las anomalías dento-maxilares	**21**
1. Mantenedores de espacio.	**23**
2. Control de malos hábitos.	**27**
CAPITULO III Intercepción de las anomalías dento-maxilares:	**35**
1. En dentición temporal	**37**
2. En dentición mixta primera fase.	**43**
CAPITULO IV Programación de actvividades	**45**
BIBLIOGRAFIA	
Introducción, Capítulo I	**47**
Capítulos II y III	**49**
Anexos	**51**

PRESENTACION

La División de Salud de las Personas del Ministerio de Salud, en cumplimiento de sus funciones normativas y reguladoras de planes y programas tendientes a mejorar la calidad de la atención, ha reconocido a la Salud Bucal como una de las Prioridades de Salud del país.

En el marco de la Reforma del sector y con el propósito de mejorar la eficacia y eficiencia de las prestaciones otorgadas, ha sido necesario priorizar los tres principales problemas odontológicos que afectan a la población: caries, enfermedades gingivales y periodontales y anomalías dentomaxilares , para contribuir a optimizar el uso de los recursos odontológicos disponibles.

Con relación a esta última patología es preciso señalar que es uno de los problemas de salud bucal más sentidos y reconocidos por la población, produciéndose una gran demanda de atención insatisfecha en el ámbito de los servicios odontológicos del país. Las anomalías dentomaxilares afectan a un alto porcentaje de población infantil (sobre el 50%) y a su vez a nivel nacional existe una gran escasez de especialistas en ortopedia dentomaxilar, para dar una solución integral a este tipo de problemas. Esta brecha es aún mayor a nivel de los establecimientos de nivel secundario del S.N.S.S.

Por las razones anteriormente expuestas, el Departamento Odontológico de la División de Salud de las Personas, encargado de normar las políticas y formular estrategias que permitan dar la mejor respuesta a las necesidades de salud bucal de la población, ha convocado en el presente año a un destacado y representativo grupo de profesionales, con el objeto de hacer una propuesta sobre Prevención e Intercepción de las Anomalías Dento-Maxilares, con un ènfoque eminentemente preventivo, orientado hacia los grupos de mayor riesgo, con la convicción que a través de un proceso educativo permanente y sistemático, se podrá motivar a la población a desarrollar medidas de autocuidado de la salud bucal.

Agradecemos a todos los profesionales que colaboraron en la formulación de este documento, por su excelente disposición, la calidad de su trabajo y su gran interés por entregar sus conocimientos y experiencias a favor de la salud bucal de los niños chilenos.

Dr. Alex Figueroa Muñoz
Ministro de Salud

INTRODUCCION

En la población infantil de nuestro país, sólo un porcentaje menor al 10% tiene buena salud bucal, el resto presenta al menos una de las patologías más frecuentes que afectan al territorio buco-maxilo-facial: caries, enfermedades gingivales y periodontales y anomalías dento-maxilares (ADM), todas enfermedades de alta prevalencia, determinadas por factores de diversos tipos: genéticos, ambientales, locales, conductuales, etc.

La mayor parte de estas patologías son altamente sensibles a medidas preventivas, individuales o colectivas, así como también a acciones de promoción y fomento de la salud. El impacto que la promoción y prevención producen en la salud bucal de la población puede medirse mediante el monitoreo, la supervisión y en especial con acciones de vigilancia epidemiológica.

Las anomalías dento-maxilares, si bien no producen un riesgo vital, son uno de los problemas más percibidos por la población, pues afectan la estética y la funcionalidad del aparato estomatognático, por la pérdida de la relación armónica entre los maxilares o entre los maxilares y las piezas dentarias. Por esta razón se altera la vida de relación de los niños frente a sus pares. Además, como muchas de estas anomalías son progresivas, tendrán también trascendencia en la vida de relación del adulto. Este problema de salud bucal es el más percibido por la familia, lo que se traduce en una gran demanda de consultas de especialistas en el Sistema Nacional de Servicios de Salud (S.N.S.S.).

Estudios a nivel mundial demuestran que los niños de 5 a 18 años, independiente de la raza, sexo, o nivel socio-económico al que pertenezcan, presentan una alta prevalencia de ADM de distinto tipo y de distinta intensidad de daño.

Los estudios de maloclusión de Garner y Butt, en 445 niños negros americanos de 13-15 años de edad, mostraron que el 27% presentaba una oclusión aceptable y el 73% algún tipo de anomalía. Al mismo tiempo, examinaron 505 niños de Kenya, donde encontraron

que sólo el 16,8% tenía una oclusión aceptable y el 83,2% restante, era portador de alguna alteración en su oclusión.

Jones examinó a 132 niños procedentes de una clínica ortodóncica en Arabia Saudita, con el objeto de identificar cuál era la anomalía que con mayor frecuencia presentaban estos niños, y pudo concluir que había una gran tendencia a las anomalías bimaxilares y una gran proporción de maloclusiones de tipo prognático.
Farawana también estudió los tipos de ADM, que presentaba una muestra de 200 pacientes del Dpto. de Ortodoncia de la Escuela Dental de la Universidad de Bagdad (Irak). En este estudio llama la atención el alto porcentaje de primeros molares permanentes perdidos por caries, lo que significa un importante impedimento para obtener una oclusión normal, y una alta prevalencia de alteraciones en la longitud del arco dentario.

Kerosuo y colaboradores, estudiaron un grupo de 642 escolares de Tanzania, encontrando que la alteración más común en los arcos dentarios y oclusión, era el apiñamiento dentario, representado por un 16% de la muestra entre 11-13 años y un 15% entre 14-15 años. Además, estudió la oclusión en dentición temporal y mixta 1a. fase, en un grupo de niños de Tanzania y de Finlandia, y encontró que los niños presentaban: 13% mordida cruzada lateral, 8% mordida cruzada anterior y un 10% mordida abierta anterior.

Estudios de Mc Lain y Proffitt en U.S.A. reportan también que el apiñamiento dentario, representa una de las anomalías dentarias más frecuentes en la población infantil.

En un estudio realizado en la ciudad de La Habana (Cuba) por Rivero y colaboradores, en 3.695 niños entre 12 y 16 años, se detectó un 67,71% de prevalencia de anomalías dentomaxilares.

Según Mijares «los problemas de salud bucal en relación a las malposiciones dentarias en niños venezolanos pueden ser considerados como alarmantes, tanto en el número de niños que se encuentran involucrados, como por el costo que representaría darle solución a tantas afecciones».

Tanto en Argentina como en México se han realizado estudios epidemiológicos en relación a ADM, sin embargo, para tener un perfil latinoamericano, aún falta más investigación con métodos comparables.

En nuestro país no existe un estudio nacional que permita establecer datos reales de la prevalencia de las ADM. La revisión de los estudios disponibles, la mayoría realizados en la Región Metropolitana, proporciona sólo información local, no extrapolable a todo el país, por la gran diversidad de diseños de estos estudios, la gran variabilidad entre los grupos etáreos y el tamaño y selección de las muestras. A nivel nacional sólo existen estudios epidemiológicos de morbilidad bucal y necesidades de tratamiento en relación a caries dentarias y fluorosis. Mella (1992), Urbina (1996).

Para poder determinar la necesidad de tratamiento y poder así dar adecuada cobertura, es importante identificar los problemas de ADM.

En un estudio realizado por Urbina y Ayub, sobre morbilidad bucal y necesidades de tratamiento en una muestra de 1.601 pre-escolares y escolares del gran Santiago en 1981, encontraron que el 44,4% de los niños presentaban maloclusiones.

En el año 1986, en un estudio realizado por Fernández sobre el estado de salud bucal en 2.504 estudiantes de enseñanza básica y media de la Región Metropolitana, se encontró que la prevalencia de ADM según el criterio de la OMS, era de 49,6% en estudiantes de 6 a 18 años de edad. No se encontró diferencia significativa entre ambos sexos, sin embargo, si se encontró diferencia significativa entre los diferentes grupos etáreos, especialmente entre los grupos de 12, 15 y 18 años, de nivel socio-económico bajo.

Guerrero y colaboradores (1996) en un estudio sobre prevalencia de anomalías dento-maxilares, caries y fluorosis, en una muestra de 819 escolares de 5,12 y 15 años del Servicio de Salud Metropolitano Sur, pertenecientes a niveles socio-económicos medio y bajo, encontró que el 68,3% de los niños de 5 años, presentaban algún tipo de anomalía dento-maxilar. Espinoza y cols. en el año 1996, en una muestra de 211 niños de 2 a 4 años, de jardines infantiles en la Región Metropolitana, encontró que el 23,2% presenta alguna ADM. La misma autora en otro estudio realizado en 1997, en 172 niños de salas cunas de la Región Metropolitana, de 12 a 24 meses encontró que el 23% presentaba alguna ADM.

Como se puede apreciar en estos estudios, se estima que las anomalías dento-maxilares afectan a un alto porcentaje de la población menor de 15 años, con distinto grado de compromiso, no existiendo en el país recursos suficientes en infraestructura y recursos humanos, para darles adecuada solución. Si bien estas anomalías son susceptibles a la prevención y al tratamiento precoz, una vez instaladas, su tratamiento es largo y de alto costo. Por otra parte la cantidad de especialistas que existe es insuficiente para dar solución a la alta demanda de tratamiento, situación que es más grave aún en el sistema público. Mas aún, si se considera que nuestra población de jóvenes en una proyección al año 2000, será de 4.328.201 habitantes, está claro que serán aún mas escasas las posibilidades de solucionar o corregir estas patologías en los próximos años, de no incorporar lo antes posible una estrategia preventiva. En razón a lo expuesto, se ha visto la conveniencia de normar y difundir recomendaciones a los odontólogos generales para que con medidas simples y oportunas, se logren impactos progresivos y crecientes en la prevención e intercepción de estas anomalías.

El Ministerio de Salud en su rol normativo y las Universidades en su función formadora, consideran que las acciones odontológicas en los niños y jóvenes, deben estar dirigidas preferentemente hacia la prevención e intercepción de las principales patologías buco-dentales. Las acciones de prevención de las ADM, debieran ser realizadas por el odontopediatra y odontólogo general, previa capacitación.

Con estas Normas se espera conseguir :

- mejorar la calidad de la atención al usuario por parte de los odontólogos del nivel primario de atención, los cuales necesariamente deberán capacitarse en estas materias para adquirir las destrezas clínicas y reforzar sus conocimientos,

- aumentar la capacidad resolutiva de la atención primaria, que en este momento deriva prácticamente el 100 % de los problemas de ADM al nivel secundario, creando falsas expectativas en los usuarios, ya que con la cantidad de especialistas disponibles, es imposible dar atención curativa a toda la demanda,

- incrementar fuertemente las actividades de promoción y prevención en esta área problema, cumpliendo así, con los Compromisos de Gestión contraídos por los Servicios de Salud con el Ministerio de Salud.

I

CAPITULO I

FOMENTO Y PROTECCION ESPECIFICA DE LA SALUD BUCAL

Definición

Se entiende por fomento y protección específica de la salud, al conjunto de medidas generales e inespecíficas que tienden a lograr que el individuo enfrente adecuadamente el ataque de las enfermedades, entre ellas están: nutrición adecuada, vivienda limpia y cómoda, recreación, control de niño sano y educación.

Objetivo general

El propósito del fomento y protección en relación a las anomalías dento-maxilares es mantener la salud y el crecimiento normal del aparato estomatognático mediante la educación a padres, niños, educadores (de enseñanza pre-escolar, básica y media) y equipo de salud.

Para cumplir con este objetivo, es necesario capacitar a los profesionales del área de Salud que atienden niños para realizar dichas acciones.

Objetivos específicos

1. Instruir y educar en salud bucal, especialmente en la formación de hábitos fisiológicos favorables.
2. Reforzar periódicamente los conocimientos entregados.

Estrategias

1. Capacitar al odontólogo general y equipo de salud para realiza acciones de protección.
2. Destinar horas odontológicas y del equipo de salud, para realizar dichas acciones.
3. Incorporar a los niños, padres y/o apoderados, profesores y equipo de salud a programas de promoción y autocuidado.

4. Control Odontológico periódico del niño cada 6 meses, para evaluar y controlar la mantención de la normalidad en los diferentes períodos de crecimiento y desarrollo de los maxilares y de la dentición. *(Norma: Actividades Promocionales y Prevención en la Atención Odontológica Infantil. MINSAL 1998)*

5. Evaluación del estado buco-dentario por el odontólogo en forma periódica y programada.

6. Derivar oportunamente, previo diagnóstico, al especialista que corresponda.

Contenidos a desarrollar en la actividad de capacitación del equipo odontológico para el fomento y protección específica de ADM

1. Lactancia materna

Promover la lactancia materna para favorecer el crecimiento y desarrollo del sistema estomatognático y una correcta relación intermaxilar.

La lactancia materna asegura :

- Crecimiento y desarrollo óptimos : los niños alimentados hasta los 6 meses sólo con lecha materna, tienen con mayor frecuencia un desarrollo y crecimiento óptimo.

- Desarrollo dento-maxilar : del equilibrio funcional de la succión-deglución-respiración en los primeros meses de vida, depende en gran medida el buen desarrollo dento-maxilo-facial y la maduración de las futuras funciones bucales: masticación, mímica y fonoarticulación del lenguaje, como así mismo una favorable relación intermaxilar (neutro-oclusión).

2. Alimentación

Promover una alimentación equilibrada en cantidad y calidad, de acuerdo a los requerimientos nutricionales según el grupo etáreo y de la consistencia adecuada que favorezca el trabajo masticatorio.

Promover una alimentación, sana, rica en frutas y verduras. Disminuir el consumo de azúcar reemplazándola por alimentos menos cariogénicos.

3. Prevención de caries

Siendo la caries una patología tan prevalente en nuestro país, es de gran importancia contribuir, desde distintos frentes, a su prevención. La relación entre caries y el desarrollo de ADM, se debe a que la caries causa la destrucción de los tejidos dentarios y en muchos casos la pérdida de piezas dentarias, produciéndose acortamiento del arco dentario con la

consiguiente disminución del espacio necesario para el normal cambio de la dentadura temporal a la definitiva.

La prevención de caries se realiza a través de :

- Educación de hábitos de higiene oral
- Modificación de patrones de consumo de alimentos azucarados.
- Uso adecuado de fluoruros
- Aplicación de sellantes
- Controles odontológicos periódicos

4. Control Odontológico Periódico

El equipo de salud pediátrico, incorpora el examen odontológico en la actividad «examen de salud del niño», desde el nacimiento hasta los 6 años de edad. En esta forma es posible detectar muy precozmente las alteraciones en el desarrollo máxilodentario infantil. Si este equipo de salud pesquisa alguna situación de riesgo o de daño, debe derivar lo antes posible al odontólogo general o al odontopediatra.

A los 2 y 4 años de edad, el odontólogo debe realizar, según norma «Actividades Promocionales y Preventivas Específicas, en la atención odontológica infantil» (MINSAL - 1998), el examen de salud bucal llamado Control Odontológico del niño sano.

5. Evaluación y Control de los hábitos fisiológicos o funcionales

Los hábitos fisiológicos o funcionales son actos no condicionados, que presenta el ser humano: succión, deglución, masticación, fonación, respiración, posturales.

Aparecen como parte de la maduración prenatal de los elementos neuromusculares, sirviendo como estímulo favorable al crecimiento armónico y desarrollo normal de las estructuras craneofaciales.

Succión y Deglución

La deglución es parte del reflejo de succión; deben desarrollarse en forma simultánea para que el lactante pueda alimentarse adecuadamente.

Hay 2 tipos de deglución: deglución infantil y deglución madura o adulta.

La deglución infantil se presenta desde el nacimiento hasta la erupción de los dientes temporales. Se caracteriza por la colocación de la lengua entre las arcadas dentarias sobre el reborde, manteniendo los maxilares separados, estabilizados por contracción de los músculos faciales y la lengua. El proceso de deglución se guía por intercambio sensitivo entre los labios y la lengua, patrón que permanece hasta alrededor del primer año de vida.

El aprendizaje de la deglución madura comienza con la erupción de los incisivos temporales, los cuales orientan los movimientos de apertura y cierre del maxilar inferior y obliga a la lengua paulatinamente a adoptar una nueva posición más alta y retraída, con lo que se inicia el aprendizaje de la masticación.

En la deglución madura, los dientes están juntos, el maxilar inferior estabilizado, la punta de la lengua se sostiene contra el paladar por detrás de los incisivos superiores, y la contracción de labios y músculos faciales son mínimos, quedando el sistema en equilibrio para llevar a cabo el acto de deglutir.

Masticación

La masticación es un proceso fisiológico llevado a cabo en la cavidad bucal por medio del cual el alimento es triturado y molido, y, así preparado para la deglución. Este proceso resulta de una actividad neuromuscular compleja que implica el trabajo conjunto de las diferentes partes del sistema masticatorio, tales como los dientes, sus estructuras de soporte, músculos, articulación témporo mandibular, labios, mejillas, paladar, lengua y secreción salival.

Este proceso comienza a aprenderse con el cambio de la alimentación de líquida a semi sólida, a funcionar con el contacto de las primeras piezas dentarias y la interacción entre el esqueleto craneofacial y el sistema neuromuscular que crece y madura. Los primeros movimientos de la masticación son irregulares y mal coordinados, como en cualquier aprendizaje de habilidad motora. Al completarse la dentición primaria, se estabiliza mejor el ciclo de la masticación, por haber mejores ajustes oclusales de las cúspides dentarias, huesos y músculos.

Los receptores más importantes, comprometidos en el movimiento de la masticación, son los de la articulación témporo mandibular (ATM) y membrana periodontal que dan la orientación sensitiva para los movimientos masticatorios.

Respiración

La función de respiración está directamente relacionada con la posición del maxilar inferior y la lengua, para hacer posible la permeabilidad de las vías respiratorias.

Cuando el lactante se encuentra en reposo, se produce un diámetro bastante uniforme de las vías respiratorias superiores por posición anteroposterior del maxilar inferior y estabilización de la relación entre lengua y pared faríngea posterior.

Fonoarticulación

Este hábito tiene 2 etapas: el llanto y posteriormente el habla.

- Llanto del lactante: Se caracteriza por posiciones irregulares de lengua y maxilar infe rior, relacionados con inspiraciones y expiraciones esporádicas del aíre durante el llanto. Es primitivo y no se aprende.

- El habla: Requiere elementos condicionantes sensitivos, que son complicados y espe cializados durante el aprendizaje. Este hábito se efectúa sobre un fondo de posicio nes estabilizadas y aprendidas del maxilar inferior, faringe y lengua.

El habla puede efectuarse sólo mediante actividades motoras polifásicas y secuenciales, sincronizadas estrechamente con la respiración.

La fonoarticulación es una actividad motriz compleja, formada por inteligencia, memoria y mecanismos aprendidos y automáticos, que necesariamente implican un adecuado crecimiento y desarrollo de las estructuras que en ella intervienen.

En el habla participan cuatro elementos :
- la lengua,
- la voz o sonido, (producido por aire que pasa por las cuerdas vocales)
- la articulación, en la que intervienen diversos órganos que producen el sonido: labios, lengua, dientes, maxilar inferior, paladar, etc.
- el ritmo

Hábitos posturales

La postura es la expresión de los reflejos musculares, principalmente de origen propioceptivo y como tal, un hábito susceptible de cambios y correcciones. La persona que se mantiene erecta, con su cabeza bien colocada sobre la columna vertebral, mantendrá casi reflejamente su mandíbula en una buena posición.

6. Evolución de la dentición

A. Características de la dentición temporal

De 6 a 24 meses
Erupción de la dentadura temporal. El período de erupción dentaria se basa en los promedios encontrados, pues tanto la fecha precisa de erupción de cada pieza, como los factores individuales, son variables. Sin embargo la secuencia de erupción es bastante estable.

La secuencia de erupción es la siguiente:
- Incisivos centrales inferiores
- Incisivos centrales superiores
- Incisivos laterales inferiores
- Incisivos laterales superiores

Al erupcionar los incisivos, los rebordes laterales se mantienen en contacto en los movimientos excursivos de la mandíbula.

- Primer molar inferior
- Primer molar superior

Con la erupción del primer molar temporal, se produce el primer levante fisiológico de la oclusión, que hace que se pierda el contacto entre los rebordes gingivales.

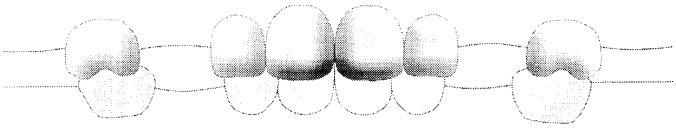

(Según A.M. Schwarz)

• Caninos

La erupción de los caninos en ambas arcadas, se lleva a cabo en forma simultánea.

• Segundos molares

El desarrollo de la dentición va coordinado con el crecimiento de los maxilares, de tal manera que la forma y tamaño de los arcos dentarios serán determinados por:

- el crecimiento y desarrollo del hueso basal
- erupción de las piezas dentarias
- resultante de las fuerzas musculares intra y extraorales
- crecimiento del hueso alveolar durante la erupción dentaria

A los 3 años

- Forma semicircular de las arcadas
- El eje de los dientes es vertical y casi perpendicular al plano oclusal, que es horizontal.
- El eje de erupción es marcadamente vertical
- Engranaje agudo de cúspide a fosa de las piezas dentarias.
- No hay curva de compensación en el plano oclusal, que es plano debido a que las articulaciones temporomandibulares, al estar en formación, son aplanadas.
- Dientes alineados sin diastemas entre uno y otro en la mayoría de los casos.
- Incisivos y molares superiores sobrepasan a los inferiores en sentido linguo-vestibular. Este resalte u overjet en sentido sagital, es aproximadamente de 2,5 mm. el que va disminuyendo entre los 3 a los 5 años.
- La arcada dentaria superior limita distalmente con la tuberosidad, la inferior con el borde anterior de la rama.
- Las caras distales de los segundos molares superiores e inferiores, están en el mismo plano vertical denominado «plano post lácteo».
- Las cúspides son agudas, no presentan desgastes.
- Existe un escalón en sentido vertical de alrededor de 3 mm., que va disminuyendo entre los 3 a 5 años. (overbite o escalón)
- Hay relación de contacto entre la mayoría de las piezas dentarias, pudiendo encontrarse también diastemas, cuya ubicación más frecuente es entre los incisivos centrales o entre los incisivos centrales y los laterales.

A los 5 años

- Desgaste fisiológico de las cúspides de caninos y molares, hecho que facilita el avance de la mandíbula hacia una neutroclusión y con ello se produce el segundo avance fisiológico de la oclusión.
- Disminución del escalón y del resalte, los que pueden llegar a 0, es decir, a una relación dentaria anterior de «vis a vis».
- Existencia de «espacios de primates», cuya ubicación más frecuente es:
  - entre el incisivo lateral y el canino en el maxilar superior,
  - entre el canino y el primer molar en la mandíbula.
- Prevalecen los diastemas interincisivos. Los diastemas son importantes, pues permiten una correcta acomodación de los dientes definitivos. Sin embargo, su ausencia no es sinónimo de patología.
- La forma más común de los arcos dentarios es la semicircular, seguida de la parabólica y por último la elíptica.
- Presencia de «campo molar», con una longitud igual al diámetro del primer molar permanente, aproximadamente 10 mm. El campo molar es el espacio por distal de los segundos molares temporales que se forma para permitir la erupción del primer molar permanente.
- El plano oclusal continúa horizontal, pues aunque las articulaciones temporomandibulares siguen su formación, aún no alcanzan su anatomía definitiva.
- El engranaje de las piezas dentarias es poco pronunciado, debido al desgaste de las superficies oclusales.
- El eje de implantación de las piezas dentarias es perpendicular al plano de oclusión.
- A nivel de la cara distal de los segundos molares temporales, estando los dientes en oclusión, se puede encontrar 3 tipos de relación:
  - Plano: las caras distales se encuentran en un mismo plano vertical. No se ha producido el avance mandibular.
  - Escalón mesial: el segundo molar temporal inferior se ubica por mesial con respecto al segundo molar superior, permitiendo la oclusión normal o neutro oclusión.
  - Escalón distal: el segundo molar inferior sobrepasa distalmente al superior. En este caso habrá tendencia a una distoclusión.

B. Características del período de cambio

El período de cambio se extiende aproximadamente de los 6 a los 12 años de edad, tiempo en el cual se produce el cambio de los dientes temporales por los definitivos: incisivos, caninos y premolares, y la erupción de los primeros y segundos molares permanentes.

En el período de cambio se distinguen dos etapas:

1. Dentición mixta 1a. Fase : de 6 a los 9 años

2. Dentición mixta 2a. Fase : de 9 a los 12 años

Preparación para la erupción del primer molar permanente o molar de los 6 años.

El primer molar definitivo superior se está formando en el interior de la tuberosidad y el inferior en la parte anterior de la rama. Gracias al estímulo de crecimiento que se produce, los maxilares se desarrollan en los tres sentidos del espacio, especialmente en sentido sagital.

Primer molar permanente

Es la primera pieza permanente en erupcionar, alrededor de los 6 años, sin exfoliar ninguna pieza temporal, razón por la cual su erupción pasa frecuentemente inadvertida para el niño y sus padres.

Importancia del Primer molar permanente :

- con su erupción se produce el segundo levante de la oclusión,
- mantiene la dimensión vertical mientras se produce el cambio en la zona de sostén de Korkhaus,
- es considerado la «llave de la oclusión» según Angle,
- por su amplia superficie oclusal tiene gran eficiencia masticatoria (50%)
- es la pieza pilar para una correcta ubicación de las piezas dentarias posteriores.

La pérdida o ausencia del primer molar definitivo produce:

- disminución de eficacia masticatoria,
- desplazamientos y rotaciones de dientes vecinos,
- alteraciones del crecimiento de los arcos dentarios,
- desviación de la línea media,
- ruptura del equilibrio dentario,
- oclusión traumática con desgastes oclusales fisiológicos disparejos,
- sobreerupción de dientes antagonistas
- pérdidas de la dimensión vertical

Preparación para la erupción de los incisivos

Los incisivos permanentes son más anchos mesiodistalmente que los temporales. Por ello es necesario un incremento del desarrollo frontal de los maxilares que permitan su correcta erupción y ubicación. Este crecimiento se inicia en el maxilar inferior, seguido por el superior de 6 a 9 meses después, crecimiento que se refleja en la formación de diastemas alrededor de los 5 años. Sin embargo, su ausencia no significa obligatoriamente un futuro apiñamiento dentario, ya que el crecimiento de los maxilares puede ser simultáneo a la erupción de los incisivos definitivos y estimulados por ellos.

El crecimiento de la zona frontal durante la erupción, se produce en los tres sentidos del espacio. En el maxilar predomina el crecimiento sagital y en la mandíbula, el transversal anterior.

C. Características de la dentición mixta

1a. Fase

En este período la zona de sostén de Korkhaus adquiere gran importancia para lograr arcos dentarios armónicos. Se conoce como zona de sostén de Korkhaus al espacio comprendido entre la cara distal del incisivo lateral permanente y la cara mesial del primer molar permanente, que corresponden respectivamente al canino, 1er. y 2dos. molares temporales, espacio en el cual erupcionarán el canino permanente y los premolares,.

Esta 1a. fase de la dentición mixta, se distingue por:

- Erupción del primer molar permanente por detrás del segundo molar temporal.
- Se produce el cambio de la zona anterior: incisivos centrales y laterales temporales son reemplazados por centrales y laterales definitivos.
- La cronología de erupción es la siguiente:
  - primeros molares permanentes
  - incisivos centrales inferiores
  - incisivos centrales superiores, incisivos laterales inferiores
  - incisivos laterales superiores.
- Se observa un resalte, overjet o proyección sagital que se mide a nivel del plano oclusal desde la cara vestibular del incisivo central superior a la cara vestibular del inferior.
- Escalón, overbite o proyección vertical, corresponde a la distancia medida desde el borde incisal del incisivo central superior al borde incisal del incisivo central inferior, estando los dientes en oclusión.
- La relación sagital normal (neutro-oclusión) se evalúa a nivel de los primeros molares permanentes y caninos. Se entiende por neutroclusión a la relación que se registra en los 1ros. molares, estando éstos en oclusión, donde la cúspide mesiovestibular del molar superior ocluye en el surco mesiovestibular del 1er. molar inferior, y cuando la cúspide del canino superior ocluye entre el canino y el 1er. molar temporal inferior.

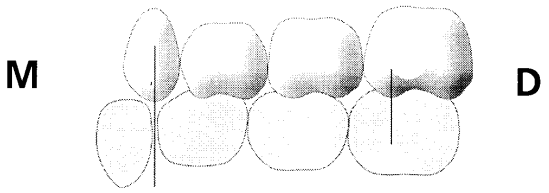

2da. Fase

En la 2da. fase de la dentición mixta, se produce:

- El cambio de la zona lateral, zona de sostén de Korkhaus, reemplazándose el canino, el primer molar y el segundo molar temporal, por canino, primer premolar y segundo premolar.

- La erupción del segundo molar permanente o molar de los 12 años, por detrás del primer molar permanente.

- La cronología de la erupción más favorable para un buen engranaje, es la siguiente:

En el maxilar inferior:

- canino
- primer premolar
- segundo premolar
- segundo molar

En el maxilar superior:

- primer premolar
- segundo premolar
- canino
- segundo molar

II

CAPITULO II

PREVENCION DE LAS ANOMALIAS DENTOMAXILARES

Definición

Se entiende por prevención de las anomalías dentomaxilares, al conjunto de acciones que realiza el odontopediatra o el odontólogo general que atiende niños, durante el crecimiento y desarrollo de maxilares y dientes para mantener, conservar y controlar el desarrollo normal del aparato estomatognático, eliminando los factores etiológicos que puedan alterar su crecimiento normal.

Objetivo General

Conseguir, mediante actividades específicas, la mantención de la salud bucal y lograr que el crecimiento y desarrollo del aparato estomatognático, siga su curso normal.

Está demostrado que las acciones de prevención de las ADM son medidas simples, de bajo costo, perdurables en el tiempo, efectivas y logran disminuir la alta prevalencia de estas patologías impidiendo que se instalen.

Objetivos Específicos

1. Controlar la cronología de la erupción dentaria y monitoreo del desarrollo de una buena oclusión.

2. Mantener el perímetro del arco dentario, para lo cual es necesario:
   a) Conservar las piezas dentarias temporales, permitiendo su exfoliación normal y evitar su pérdida o extracción prematura.
   b) Tratar caries mediante obturaciones oportunas y adecuadas.
   c) Confeccionar un mantenedor de espacio en caso de pérdida prematura de piezas dentarias temporales, con el fin de conservar la longitud del arco dentario,
   d) Controlar la erupción de los primeros molares permanentes.

3. Controlar caries y proteger el molar de 6 años, mediante la aplicación de flúor y sellantes.

4. Evaluar la salud de encías, periodonto y frenillos.

5. Controlar la evolución de segundos y terceros molares permanentes.

6. Diagnosticar y controlar las alteraciones en la erupción dentaria como: erupción prematura, erupción retardada, erupción ectópica, retención por presencia de supernumerarios y agenesias.

Estrategias

1. Capacitar al odontopediatra y odontólogo general, para realizar actividades de prevención de acuerdo a los objetivos específicos.
2. Evaluar las necesidades de tratamiento en cada Servicio de Salud.
3. Destinar horas odontológicas para la realización de dichas acciones.
4. Realizar las acciones necesarias.
5. Controlar la mantención de la normalidad en el crecimiento y desarrollo dento-maxilar.
6. Derivar oportunamente al especialista que corresponda (ortodoncista, fonoaudiólogo, kinesiólogo, otorrinolaringólogo, etc.)
7. Evaluar los resultados obtenidos de las acciones realizadas.
8. Establecer índices de monitoreo

• ACTIVIDADES ESPECIFICAS

1. MANTENEDORES DE ESPACIO

El mantenedor de espacio es un dispositivo ortodóncico-protésico pasivo que se emplea en dentición temporal o mixta primera fase, cuando se ha perdido prematuramente un diente temporal.

Objetivos

1. Conservar el espacio para los dientes permanentes
2. Mantener la longitud del arco dentario
3. Prevenir la instalación de alguna anomalía dento-maxilar.

Elementos a considerar para la indicación de un mantenedor de espacio.

Examen clínico

- Edad fisiológica
- Cronología de la erupción
- Tiempo transcurrido desde la pérdida de la pieza temporal y erupción del diente permanente correspondiente.
- Análisis de oclusión (neutro, disto, mesio-oclusiones).

Neutro- *oclusión*



Disto- *oclusión*

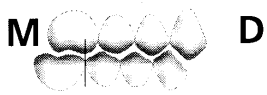

Mesio- *oclusión*

Análisis radiográfico:

- Se debe constatar la presencia de todos los gérmenes de las piezas permanentes. En caso de agenesias consultar al ortodoncista para determinar si ese espacio se debe mantener para una futura prótesis o si es preferible cerrarlo por medios ortodóncicos.
- Comprobar la presencia del germen permanente correspondiente a la pieza dentaria temporal perdida y de su antagonista.
- Grado de formación radicular de la pieza de reemplazo
- Considerar la proximidad de erupción de los dientes permanentes y su relación con los demás gérmenes permanentes.
- Análisis de piezas pilares :
  - Grado de reabsorción radicular.
  - Que no existan procesos infecciosos.

Tipos de Mantenedores de espacio

A) Fijos

1. Banda y barra simple o doble
2. Corona metálica con barra doble
3. Resina y barra preformada (provisorio)
4. Banda o corona metálicos preformados de aplicación directa

B) Removibles

1. Placa de acrílico con tornillo de expansión
2. Placa de acrílico sin tornillo de expansión
3. Mantenedor de espacio removible con reposición de piezas dentarias, especialmente anteriores.

Indicaciones

Se usan mantenedores de espacio fijos :

1. Cuando la pérdida de la pieza es unilateral
2. Cuando la brecha es corta (1 pieza)
3. Cuando el paciente tiene dificultades que le impiden usar un aparato removible.

Se usan mantenedores de espacio removibles:

1. Cuando la pérdida de piezas temporales es bilateral
2. Cuando las brechas son múltiples

Siempre es preferible colocar un mantenedor fijo en el maxilar inferior aunque haya pérdida bilateral, para asegurar su éxito. Independientemente del tipo de mantenedor de espacio que se seleccione, éste deberá cumplir con los siguientes requisitos:

- conservar el espacio, preservar la salud de los tejidos blandos y duros que estén en contacto con él,
- permitir la higiene adecuada del sector,
- no interferir con el crecimiento y desarrollo de maxilares y dientes.
- ser estable y resistente,
- no interferir con la función,
- en lo posible evitar la extrusión del antagonista y restituir la función masticatoria.

Confección de mantenedores de espacio fijos

Mantenedor de espacio fijo a banda y barra simple o doble

Etapas:

1. Impresiones de ambos maxilares: inferior y superior.
2. Modelos en yeso piedra.
3. Confección de la banda sobre modelo en la pieza pilar (primer o segundo molar temporal o primer molar permanente).
4. Adaptación de la banda en boca.
5. Confección de la barra simple o doble (alambre de ortodoncia redondo duro 0.7 o 0.8).
6. Soldar la barra a la banda (laboratorio).
7. Prueba en boca y chequeo de la oclusión.
8. Pulido del mantenedor
9. Cementación del mantenedor con cemento de fosfato o de vidrio ionómero.
10. Controles periódicos cada 6 meses.

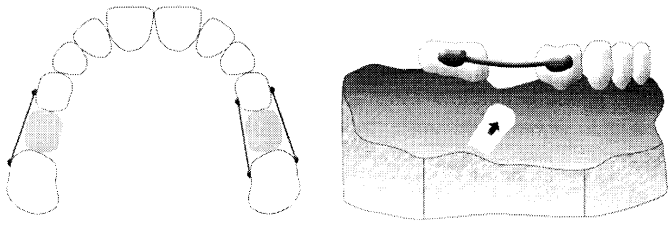

Mantenedor de espacio con corona metálica y barra doble

Etapas:

1. Impresiones de ambos maxilares: inferior y superior.
2. Modelos en yeso piedra
3. Confección del muñón en el modelo (desgaste mesial y distal en forma de tajada de melón, paralelas entre si + 11/2 mm. y desgaste oclusal + 11/2 mm. luego redondear los bordes).
4. Adaptación de la corona metálica preformada al muñón.
5. Confección de barra doble.

6. Soldar barra a la corona (laboratorio).
7. Confección del muñón en boca similar al del modelo.
8. Adaptación del mantenedor en boca y chequeo de la oclusión.
9. Pulido del mantenedor.
10. Cementación del mantenedor.
11. Controles periódicos.

Mantenedor de espacio provisorio con resina y Barra simple vestibular.

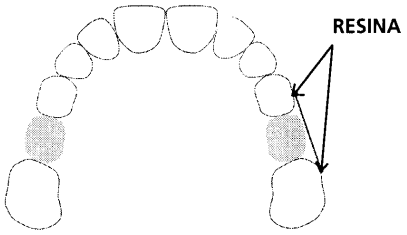

Etapas :

1. Medir la longitud de la brecha.
2. Confeccionar la barra (alambre 0.7 o 0.8 de ortodoncia duro o con un clip de acero inoxidable o alambre de media caña)
3. Fijar la barra por vestibular a la piezas pilares con resina compuesta.
4. Controlar la oclusión
5. Controles periódicos

Mantenedor de espacio con bandas o coronas metálicas y barra preformadas de aplicación directa.

Etapas :

a) Banda :

1. Selección de la banda del kit
2. Adaptación de la barra a la brecha y a la banda.
3. Probar la banda y la barra juntas.
4. Chequear oclusión.
5. Fijación de la barra a la banda mediante el alicate del kit.
6. Cementación.
7. Controles periódicos.

b) Corona :

1. Selección de la corona del kit.
2. Confección del muñón en la pieza pilar, sólo en piezas temporales: desgaste mesial y distal en forma de tajada de melón, paralelas entre si + 11/2 mm y luego redondear los bordes.
3. Adaptar la corona al muñón
4. Adaptar la barra a la corona según la longitud de la brecha
5. Chequeo de la oclusión
6. Fijación de la barra a la corona mediante alicate especial.
7. Cementación.
8. Controles periódicos.

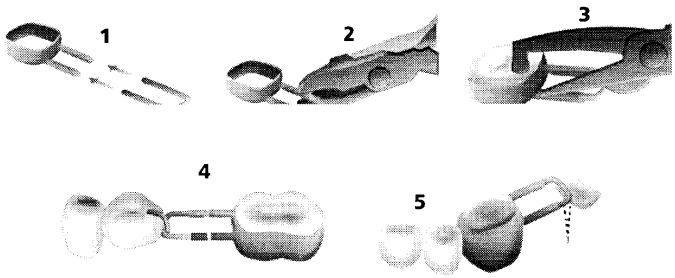

1. *Banda y barra para mantener el espacio.*
2. *Fijación de la longitud deseada, con alicate*
3. *Para removerlo, usar alicate para sacar bandas posteriores*
4. *Mantenedor con tope de alambre oclusal*
5. *Mantenedor con corona y barra en contacto con el molar definitivo, en período pre-eruptivo.*

MANTENEDORES DE ESPACIO REMOVIBLES

Placa de acrílico con o sin tornillo de expansión

Se usa la misma técnica para la confección de ambos mantenedores.

Etapas :

1. Impresiones de ambas arcadas
2. Modelos en yeso piedra.
3. Diseño de la placa en el modelo. En el espacio dejado por el diente temporal extraído se puede emplear dientes de acrílico o una plataforma de acrílico.

4. Confección de retenedores que pueden ser:
   - Abrazaderas
   - Flechas individuales o retenedores Adams.
   - Otro tipo de retenedor
5. Si el mantenedor de espacio debe permanecer en boca por un tiempo prolongado, puede ser necesario acompañar el crecimiento del maxilar superior, para lo cual se colocará un tornillo de expansión sólo en el mantenedor del maxilar superior. En el mantenedor del maxilar inferior no se coloca tornillo. En los casos de mantenedores de espacio de piezas anteriores se puede utilizar piezas dentarias artificiales con fines estéticos.
6. Confección del aparato en acrílico en el laboratorio o en la clínica por el odontólogo.
7. Prueba en boca y control de la oclusión
8. Instalación en boca
9. Instrucciones de su uso, mantención e higiene
10. Controles periódicos aproximadamente cada 3 meses. En caso del mantenedor con tornillo de expansión el control será mensual y se dará 1/4 de vuelta una vez al mes para acompañar el crecimiento. Controlar el anclaje.

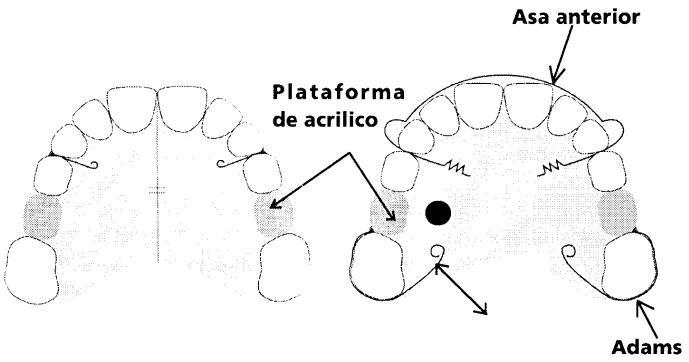

2. CONTROL DE MALOS HABITOS BUCALES

Hábito es la costumbre o práctica adquirida por la repetición frecuente de un mismo acto, que en un principio se hace en forma consciente y luego se transforma en inconsciente.

Es posible adquirir hábitos desfavorables o malos hábitos bucales, los que son capaces de alterar el desarrollo normal del sistema estomatognático. Mientras más precozmente se elimine un mal hábito, mucho menor serán los daños que éste cause.

En la prevención de maloclusiones es importante diagnosticar, controlar y eliminar oportunamente la instalación de un mal hábito bucal.

Los malos hábitos se clasifican como :

a) De succión: - mamadera
- chupete
- dedo
- objetos

b) De interposición: - lengua
- labio
- objetos

c) De presión: - interna (dedo)
- Bruxismo
- externa (mano)

d) De respiración: - respiración bucal
- respiración mixta

Muchos de estos hábitos son actos reflejos, que se encuentran presentes al nacer y sirven como estímulo al crecimiento y desarrollo de las estructuras cráneo faciales. Estos hábitos deben desaparecer en edades adecuadas porque su persistencia más allá de los 3 años de edad, puede producir alteraciones en el sistema estomatognático como:

- desplazamiento hacia delante de los incisivos (protrusión)
- compresión transversal de los maxilares
- deglución y fonación infantil.
- mordidas abiertas

La gravedad de estas alteraciones dependerán de la intensidad, duración y frecuencia en la práctica del hábito. La intensidad es la cantidad de fuerza aplicada sobre los dientes y estructuras bucales, cuando se realiza el mal hábito. La duración es la cantidad de tiempo que dedica el niño para realizar el mal hábito y la frecuencia es el número de veces que realiza el mal hábito durante el día.

Algunos malos hábitos bucales aparecen durante los primeros años de vida del niño, como los de interposición de lengua o de objetos y los de respiración (respiración bucal mixta). Estos deben ser diagnosticados, tratados o derivados oportunamente por el odontólogo que atiende niños.

La prevención de un mal hábito parte por educar al equipo de salud que realiza el Control del Niño Sano, educar a los padres y profesores sobre:

a) cuáles son los malos hábitos que deben controlarse
b) cuál es la edad oportuna de ser eliminados.
c) la derivación oportuna al especialista (odontólogo, otorrino, kinesiólogo, fonoaudiólogo).

Succión

Desde el nacimiento hasta los dos años de edad, los niños utilizan la succión para obtener el alimento durante el amamantamiento y relacionarse con el medio que lo rodea, ya que en la boca se concentran las sensaciones, por esa razón el niño lleva a la boca cualquier objeto que tome para percibirlo mediante la succión.

La succión se considera normal hasta aproximadamente los 2 años de vida. Cuando todos los dientes están en boca, la succión se hace innecesaria, siendo cambiada por la masticación.

La succión de mamadera, dedo, chupete o labio, hará que el vértice de la lengua se ubique en posición baja; la falta de adosamiento del vértice de la lengua sobre el paladar, produce entre otras alteraciones, una detención del crecimiento transversal del maxilar, entonces la fuerza que ejercen las mejillas sobre el maxilar puede producir deformación y mal posición dentaria. Para que exista un crecimiento y desarrollo armónico, las fuerzas musculares internas y externas deben estar en equilibrio.

* Mamadera

El uso de la mamadera nocturna debe ser eliminado alrededor del año y medio de edad. Es necesario que el Odontólogo analice la frecuencia, intensidad, duración del uso de la mamadera y del grado de cooperación de los padres para planificar la estrategia de eliminación.

* Chupete

El hábito de succión de chupete se considera normal hasta alrededor de los 3 años de edad, si esto persiste más allá de los 3 años, se pueden producir alteraciones en las estructuras cráneo faciales, como desplazamiento de dientes incisivos, mordida abierta y compresión de los maxilares.

Cuando se dan instrucciones de eliminación de hábitos de succión de chupete, es necesario evaluar si el niño reemplaza la succión de chupete por succión de dedo; en ese caso se tratará de evitar el hábito del dedo. Si no lo elimina, es preferible que siga succionando chupete y eliminarlo en una edad más tardía.

* Succión de dedo

Este es uno de los hábitos más difíciles de eliminar, provoca anomalías dento-maxilares como:

- mordida abierta anterior o lateral
- movimiento o desplazamiento de incisivos superiores a vestibular o retrusión de incisivos inferiores hacia lingual,
- compresión de los maxilares tanto en la dentición temporal como dentición mixta.

La gravedad de estas anomalías va a depender de la intensidad, duración y frecuencia del mal hábito.

Interposición

* de lengua
Se define como interposición lingual la ubicación de la lengua entre las piezas dentarias, en la zona anterior (incisivos) o lateral (molares), observada en reposo o durante alguna función como la deglución o fonoarticulación, especialmente en los fonemas D, T y S. Se produce mordida abierta, abrasión de bordes incisales antero superiores, protrusión de incisivos superiores e inferiores, y en sentido lateral, mordida abierta lateral.

* de labio
La interposición labial es la ubicación del labio inferior entre los incisivos superiores e inferiores ejerciendo una fuerza hacia adelante sobre los incisivos superiores, produciendo su protrusión y al mismo tiempo una fuerza hacia atrás sobre los incisivos inferiores, produciendo su retrusión. A veces el labio inferior presenta una lesión irritativa de la piel en forma de semiluna.

* de objetos y onicofagia.
Las uñas, los lápices y otros objetos pueden ser constantemente interpuestos entre las arcadas dentarias convirtiéndose en un mal hábito y causando la aparición de una deformación (espacio), que dependerá del tamaño y ubicación del objeto (anterior y/o lateral).

Presión interna

Hay ocasiones en que el niño además de succionar el dedo, lo apoya y ejerce presión con él sobre los dientes.

Bruxismo

El rechinamiento de los dientes mayoritariamente es nocturno; solo algunos niños rechinan sus dientes también durante el día.
La mayoría de los niños efectúan un poco de bruxismo, el cuál ocasiona desgastes moderados de caninos y molares temporales que se considera normal hasta los 5 o 6 años.

Presión externa

A veces los niños adquieren posturas inadecuadas apoyando constante y frecuentemente la cara sobre el puño de la mano, o adoptando para dormir siempre la misma posición, apoyando el mismo lado de la cara. En un niño que está en crecimiento y desarrollo esta conducta puede provocar deformaciones o asimetrías faciales.

Respiración Bucal (Mixta)

La respiración bucal no siempre causa maloclusiones, pero se ha observado una tendencia a presentar maloclusiones en niños que respiran por la boca.

La etiología de la respiración bucal puede deberse a tres causas:

1. Por obstrucción: cuando se presenta resistencia incrementada u obstrucción completa del flujo normal de aire a través del conducto nasal, esto hace que el niño se vea forzado a respirar por la boca. Tales obstrucciones pueden ser producidas por pólipos, adenoides, inflamaciones de la mucosa nasal por alergias, etc.
2. Por hábito: se presenta en el niño que respira continuamente por la boca. Lo hace por costumbre, aunque se haya eliminado la obstrucción que lo obligaba a hacerlo.
3. Por anatomía: se presenta en aquel niño que tiene su labio superior corto, lo que no le permite cerrar por completo su cavidad oral, o bien el tabique nasal desviado, que dificulta la entrada de aire a los pulmones.

Para planificar el tratamiento se debe determinar a cual categoría corresponde el niño y derivar oportunamente al especialista (otorrino o kinesiólogo).

DETECCION DE MALOS HABITOS

Como primera medida, el odontopediatra y odontólogo general deben detectar y diagnosticar el mal hábito y luego averiguar la intensidad, duración y frecuencia del hábito diagnosticado. Así mismo, se debe analizar si este mal hábito está causando o puede causar alguna anomalía dentomaxilar. Si así fuere, se informará a los padres y al paciente de las consecuencias que tendrá la presencia de este mal hábito. Si es necesario, se procederá a la interconsulta con el especialista, dependiendo del mal hábito diagnosticado: ortodoncista, otorrinolaringólogo, psicólogo, fonoaudiólogo y/o kinesiólogo. Es muy importante la motivación que se dé al paciente y su familia, para lograr su cooperación en buscar la mejor estrategia para eliminar el mal hábito.

¿Qué observar para detectar un mal hábito?

NARIZ

Se ve alterada en el Respirador Bucal (RB)

Características normales

a. Aletas nasales redondeadas
b. La vía nasal está libre. Al sellar manualmente los labios, la respiración se mantiene normal.

Alteraciones

a. Aletas nasales aplanadas.
b. B. Obstrucción nasal. Al sellar manualmente los labios, la respiración se acelera o bien es insuficiente, haciendo que casi inmediatamente sea necesario abrir la boca para poder respirar. Es importante verificar el aseo nasal de mucosidades para hacer esta prueba. (RB) (resfriado).

LABIOS

Se ven alterados en:

- Respirador Bucal (RB)
- Interposición labial (IL)

Caracteristicas normales

a. El labio superior cubre 2/3 de los dientes incisivos superiores.
b. B. El cierre labial se realiza suavemente sin forzar el labio inferior.
c. Labio inferior normal en relación al superior.
d. No existe la clásica irritación de la piel cercana al labio inferior.

Alteraciones

a. El labio superior es corto. El niño muestra toda o casi toda la superficie de los dientes constantemente (RB).
b. Cierre labial alterado. Al pedirle que junte los labios, se observa que lo hace a expensas del labio inferior. Además aparecen unos hoyitos en el mentón al forzar el labio inferior hacia arriba (RB).
c. Labio inferior grueso (RB, SD).
d. Hay una lesión irritativa en la piel cercana al labio inferior (IL).

ARCADAS DENTARIAS

Se alteran en:

- Succión de dedo
- Succión de chupete
- Interposición lingual (I, Li), labial (I La) u otros.
- Respiración Bucal (RB)

Características normales

a. Incisivos superiores en posición normal.
b. Incisivos inferiores en posición normal.
c. Los dientes superiores cubren un 1/3 de los dientes inferiores. Sobremordida vertical normal.
d. Arcada dentaria superior de forma ovoide con dientes bien alineados.
e. Dientes superiores cubren levemente los inferiores, sin dejar espacio al morder.

Alteraciones

a. Incisivos superiores inclinados hacia delante (RB, SB, I La).
b. Incisivos inferiores inclinados hacia atrás (SD, I La).
c. Incisivos superiores cubren casi totalmente los dientes incisivos inferiores al morder: sobre mordida aumentada (RB).
d. Arcada superior deformada por compresión, con malposición de dientes anteriores, que están apiñados (RB, SB).
e. Al morder, hay un espacio anterior entre dientes superiores e inferiores: mordida abierta (SD, I La, I Li).

LENGUA

Posición alterada en:

- Respiración bucal (RB)
- Interposición lingual (I Li)
- Succión de dedo (SD)

Características normales

a. Lengua colocada por detrás de los dientes superiores al tragar.
b. Lengua colocada por detrás de los dientes superiores e inferiores al pronunciar los fonemas D, S y T.
c. Lengua colocada por detrás de los dientes en reposo.

Alteraciones

a. Lengua colocada entre los dientes superiores e inferiores al tragar (I Li).
b. Lengua colocada entre los dientes superiores e inferiores al pronunciar los fonemas D, S y T, especialmente (I Li).
c. Lengua colocada entre los dientes superiores e inferiores en reposo (al escribir, mirar la TV., etc. (I Li).

DEDOS

Alterados en:

- Succión de dedo (SD)

Características normales

a. Todos los dedos se ven igualmente sucios o «limpios».

Alteraciones

a. El dedo succionado se verá más limpio que los demás y posiblemente presenta callosidades y aplanamiento (SD).

CUERPO

Alterado en:

- Respirador bucal

Características normales

a. Espalda con curva suave
b. Cabeza y cuello en línea con la columna.
c. Omóplatos no salientes
d. Pecho saliente
e. Hombros en posición normal
f. Curvatura lumbar suave
g. Abdomen no prominente

Alteraciones

a. Espalda encorvada (RB)
b. Cabeza y cuello hacia delante (RB).
c. Omóplatos salientes (RB).
d. Pecho hundido (RB)

e. Hombros hacia delante (RB)
f. Curvatura lumbar aumentada
g. Abdomen prominente (RB)
h. Asimetría de la cara

PIERNAS Y PIES

Alterados en:

- Respirador Bucal (RB)

Características normales

a. Piernas derechas
b. Pié con arco y planta normales

Alteraciones

a. Piernas flectadas en X (RB)
b. Carencia de arco plantar pié plano. (RB)

Tomado de:
Cádiz. Misrachi. Texto de auto enseñanza «Detección de malos hábitos bucales». Facultad de Odontología - Universidad de Chile 1985.

ESTRATEGIAS DE TRATAMIENTO PARA MALOS HABITOS

El tratamiento oportuno es muy importante, porque mientras más precozmente se elimina el mal hábito, menor será el daño que cause, el que puede autocorregirse en dentición temporal. Entre 4 a 6 años debe darse la oportunidad de eliminarlo espontáneamente con ayuda de sus padres, usando:

a) El método recordatorio: previa aceptación del niño, se usará por ejemplo algún elemento puesto en el dedo que succiona, para recordarle que no efectúe el hábito, estos elementos pueden ser una tela adhesiva con palitos de fósforos, o alguna solución de mal sabor.

b) Método de recompensa: se establece un convenio con el niño, sus padres y el odontólogo, que se recompensará al niño si éste no efectúa el mal hábito por un período de tiempo.

c) Aparato ortodóncico: si el niño no logra eliminar el mal hábito se recurre a la colocación de un aparato mecánico en boca, este aparato no es un castigo sino un recordatorio, es importante que el niño lo perciba así, este tratamiento será realizado por el odontólogo que atiende niños, previo curso de ortodoncia interceptiva o derivado a un ortodoncista.

III

CAPITULO III
INTERCEPCION DE ANOMALIAS DENTOMAXILARES

Definición

Son las acciones que se deben efectuar para eliminar la causa y corregir las manifestaciones tempranas de una anomalía dento-maxilar, con el objeto de impedir su curso y progresividad.

Objetivo General

Disminuir la prevalencia de las ADM a través de la intercepción oportuna realizada por el odontólogo general de atención infantil u odontopediatra.

Objetivos específicos

1. Diagnosticar alteraciones que se estén produciendo en las funciones de deglución, masticación, respiración y fono-articulación.
2. Detectar y diagnosticar alteraciones del desarrollo normal dento-maxilo-facial.
3. Formular un plan de tratamiento que el caso requiera.
4. Ejecutar el plan de tratamiento propuesto.
5. Interceptar el desarrollo de malos hábitos bucales.
6. Interceptar alteraciones en la oclusión, como contactos prematuros, mordidas cruzadas.

7. Derivar al especialista cuando sea necesario, para optimizar la utilización de los recursos disponibles (interconsultas - tratamiento curativo).

Estrategias

1. Capacitar al equipo de salud pediátrico para derivar desde el control de salud del niño al control odontológico si se observa algún mal hábito o anomalía dento-maxilar.

2. Capacitar al odontólogo general para que pueda realizar un diagnóstico sobre el cual ejecutará acciones de intercepción para evitar el progreso de la lesión.

3. Para realizar esta acción es menester asignar horas odontológicas que incluyen: actividades de intercepción, prevención y educación, en el proceso de programación anual.

4. Derivar precozmente al especialista que sea necesario, con el fin de dar oportuna solución.

Plan de Acción

Según Moyers, en la mayoría de las anomalías dentomaxilares que afectan a los niños menores de 7 años, existen tres factores básicos que se deben considerar para diagnosticar, evaluar y pronosticar su curso.

Factores dentarios: cantidad, tamaño y posición.

Factores estructurales o esqueletales: se refiere a las alteraciones que se pueden presentar durante el crecimiento y desarrollo de los maxilares entre sí, o con respecto al cráneo. A menudo existe predisposición genética.

Factores funcionales:

a) malos hábitos
b) presencia de interferencias cuspídeas que impiden una oclusión funcional aceptable y que alteran la correcta posición mandibular.

Al enfrentar el tratamiento de una anomalía incipiente, es fundamental identificarla considerando estos factores.

CLASIFICACION

Existe un grupo de anomalías de alta prevalencia en niños menores de 7 años que pueden ser evaluadas y tratadas por el odontopediatra y por el odontólogo general que atiende niños, que hayan recibido algún nivel de capacitación para este objetivo. Estas son:

1. EN DENTICION TEMPORAL

Sentido vertical	- mordidas abiertas por mal hábito
Sentido transversal	- mordidas cruzadas por interferencias cuspídeas. - compresión leve
Sentido sagital	- mordidas invertidas por acomodación sin alteraciones secundarias.

Control de inserción de frenillos.

Persistencia de piezas temporales.

Control del número de piezas dentarias (supernumerarios, agenesias).

Ataque posterior a la zona de sostén de Korkhaus.

Anomalías en sentido vertical

Mordida abierta anterior dento-alveolar por mal hábito de interposición

Existe una mordida abierta que afecta al proceso alveolar y a los dientes anteriores, producida por el hábito de interposición de chupete, dedo, lengua u objetos. Los molares ocluyen bien en relación sagital, transversal y vertical.

La presencia del mal hábito debe ser identificado durante la anamnesis. A pesar que el agente causal pudiera ser cualquiera de los ya nombrados, en la mayoría existirá una disfunción de la lengua, consistente en una proyección de ella entre los incisivos durante la articulación de algunos fonemas o durante la deglución. Esta situación se reconocerá incitando al paciente a tragar saliva, separándole el labio inferior y observando la posición de la lengua. También se puede constatar apoyando un dedo en el cartílago laríngeo cuando este descienda.

Tratamiento
El enfoque terapéutico de esta anomalía es muy variado, lo que ocasiona controversias frecuentes entre los clínicos, debido fundamentalmente a la existencia de diferentes escuela ortodóncicas. Por esta razón nos referimos a los métodos más habituales.

Todo intento de intercepción debe consignar la eliminación del hábito que genera la anomalía. Para la eliminación de estos hábitos es necesario contar con el propósito del niño de colaborar, situación que puede llegar a apoyarse con terapias sicológicas e incluso hipnosis.

El uso del chupete de entretención ocasiona en los niños una mordida abierta anterior, por lo que su eliminación debe programarse a partir de los 3 años de edad, en consenso con el niño, para evitarle efectos de tipo sicológico. Ej.: el chupete queda «en reparaciones» en el

consultorio. Si la interposición es exclusivamente lingual, es recomendable solicitar rehabilitación funcional por fonoaudiólogo o kinesiólogo.

En algunos casos, además del tratamiento rehabilitador funcional, es necesario instalar una placa superior de acrílico, que contribuya a ubicar el vértice de la lengua en las rugosidades palatinas, con o sin tornillo de expansión :

- Con elementos de anclaje: flechas individuales entre los molares, asa anterior, etc.
- Con un dispositivo de atracción lingual ubicado en la zona de las rugosidades más anteriores del paladar, aproximadamente a 6 mm. de los incisivos. Este puede ser:
  - ranura áspera transversal de aproximadamente 15 mm. de extensión, que se hace directamente sobre el acrílico con una fresa.
  - elástico intercambiable extendido entre dos ganchitos de alambre
  - fosa o ventana, perforada a nivel de las rugosidades palatinas, que permita al paciente tocarlas a través de la perforación.
  - en los casos que no se requiera favorecer el crecimiento transversal y que por lo tanto se pueda prescindir del tornillo, se puede usar una bolita de mostacilla giratoria, sujeta por un alambre 0,7 mm, que no debe tener desplazamiento o juego lateral, sólo rodar.

Cualquier elemento como los descritos son recomendables. Pueden complementarse con una perforación incompleta en el acrílico del diámetro de una fresa redonda N° 4 hecha a 5 mm de los últimos molares. No es recomendable el uso de rejillas o espolones destinados a impedir la proyección de la lengua, puesto que por el contrario, refuerzan el empuje lingual. Es conveniente marcar con fresa de fisura las rugosidades palatinas y posteriormente transformarlas en fosa. Además apoyos laterales, con fresa redonda en la zona molar. Es conveniente mantener un leve espacio entre la placa y la cara palatina de los incisivos, mediante continuos desgastes del acrílico, para no interferir con el descenso vertical dentoalveolar.

Activación :
Si tiene tornillo central de expansión, se debe activar en un cuarto de vuelta cada 15 o 30 días para favorecer el crecimiento transversal del maxilar superior. Controlar en cada citación el anclaje del aparato. Es conveniente mantener un espacio entre la placa y la cara palatina de los incisivos mediante continuos desgastes del acrílico para permitir crecimiento dentoalveolar vertical de los dientes.

Indicaciones al paciente:
Uso permanente, retirándola de la boca solamente para las comidas.

Evolución:
Constatar el cierre paulatino de la mordida y medir mes a mes el grado de cambio del overbite o escalón con una regla milimetrada.

Tiempo de tratamiento:
Es variable según la magnitud de la anomalía. No es recomendable una terapia de más de 12 meses. Si persiste la anomalía o aparecen signos de otra después de este lapso, se deberá remitir el paciente al especialista.

Mordida abierta anterior dento-alveolar por interposición de dedo

La supresión del hábito requiere de la voluntad del paciente para superarlo; si no es así, deberá solicitarse el apoyo sicológico o recomendar incluso técnicas de sugestión subliminal. Se pueden lograr resultados con el uso de «avisadores» para el niño cuando intente chuparse el dedo tales como: sabores amargos, entablillamiento del dedo con palitos de fósforos adosados con tela adhesiva, o entablillamiento del codo con una regla y vendas que compliquen la flexión del brazo.

Finalmente todas las intenciones de evitar un mal hábito deben ser apoyadas con acciones recompensadoras.

Anomalías en sentido transversal

Mordida Cruzada lateral o posterior por interferencias dentarias en dentadura temporal.

Se entiende por mordida cruzada posterior, cuando en oclusión se produce un deslizamiento de la mandíbula hacia un lado, causado por uno o varios contactos prematuros, combinado siempre con traslado de la mandíbula hacia el lado de la mordida cruzada, estando los arcos dentarios superior e inferior simétricamente conformados. Esta desviación, que es mandibular, es una adaptación muscular causada por la(s) interferencia(s). Este problema clínico en sentido transversal, lo podemos reconocer en el examen intraoral del paciente, estando los dientes en oclusión. Al evaluar los arcos dentarios independientemente, existe coincidencia de las líneas medias dentarias y divergencia de ellas al ocluir, por un deslizamiento lateral de la mandíbula causada por las interferencias. Al examen extraoral de frente, al hacer ocluir se desplaza la mandíbula hacia el mismo lado de la interferencia y se evalúa con respecto al plano medio sagital (látero desviación). Intraoralmente al centrar la mandíbula se comprueba la interferencia y en las zonas laterales la relación transversal existente.

Tratamiento
Cuando no existe compresión y la acomodación se debe solamente a las interferencias, la corrección se logra mediante un ajuste o equilibrio oclusal, que consiste en el desgaste de las interferencias dentarías que habitualmente ocurren entre los caninos temporales superiores e inferiores.

Procedimiento para el Ajuste Oclusal.
Centrar la mandíbula con respecto al plano medio sagital como referencia.

a) Identificación de la (s) interferencia (s): se enseña al niño que junte sus dientes con las líneas medias coincidentes. Como ésta es la posición oclusal que está evitando reflejamente, requiere de una ayuda por parte del odontólogo, quien debe manipular la mandíbula, llevándola a esta posición. En esta situación se verán claramente las interferencias oclusales iniciales a desgastar.

b) Marcar las interferencias con papel de articular.

c) Desgaste de las interferencias con una piedra de diamante redonda pequeña. Las interferencias suelen encontrarse primero en los caninos temporales. Los desgastes se realizan siguiendo la forma anatómica de las piezas dentarias, con inclinación vestibular en los dientes inferiores y palatina los superiores. Luego se debe chequear la oclusión posterior igualmente con papel de articular, para que no exista otro contacto prematuro, igualmente siguiendo la forma anatómica de las cúspides las que posteriormente servirán de contención natural. Algunas veces se producen también contactos prematuros en los segundos molares temporales.

Zonas más comunes de interferencias dentarias:

a) caninos temporales: vertiente cara lingual del canino superior, con vertiente distal del canino inferior y cara lingual del canino superior.

b) segundos molares y primeros molares con las cúspides vestibulares de los molares.

Esta anomalía a menudo se corrige con una o dos sesiones de ajuste oclusal.

Cuando existe una leve compresión del maxilar se procede a colocar una placa con tornillo de expansión central.

Anomalías en sentido sagital

Mordida Invertida Anterior por Interferencias Dentarias sin alteraciones secundarias.

Es conocida también como mordida invertida por acomodación mandibular, sin alteraciones secundarias. Existe una mordida invertida anterior porque la posición retruida de los dientes anteriores y la falta de desgastes fisiológicos, impiden una oclusión normal. La mandíbula es forzada a una posición más anterior para lograr la oclusión en las zonas laterales. Se reconoce manipulando la mandíbula a una posición retruida y logrando al menos el vis a vis en los incisivos. Si no se consigue esta situación de vis a vis, el caso deberá ser derivado al especialista. Con este examen se logra detectar la o las piezas dentarias que provocan la interferencia.

Tratamiento :
el tratamiento de elección es descruzar o corregir la mordida invertida, mediante la utilización de una placa con planos para liberar la mordida sobre los molares e impedir la interferencia de los dientes anteriores y efectuar la movilización de los incisivos superiores, e incluso caninos, a vestibular. Si los interferentes fueran exclusivamente los caninos, se deberá considerar excepcionalmente su desgaste con una piedra en forma de rueda.

Placa superior de acrílico :

- con planos laterales lisos que cubren las superficies oclusales de todos los molares, con contactos parejos a ambos lados (utilizar papel de articular) de una altura mínima, pero suficiente para impedir contacto de los incisivos,

- con resortes livianos en forma de S de alambre duro 0,5 mm por palatino de los incisivos y/o caninos a movilizar,

- con elementos de anclaje de la placa que pueden ser flechas de alambre 0,7 mm de diseño individual en la zona de los molares.

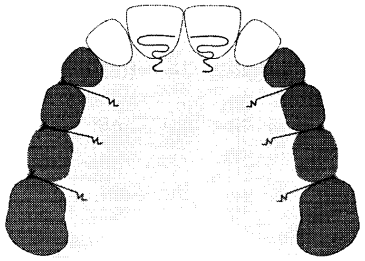

Activación :
Estirar el(los) resorte(s) 1 mm. cada 2-3 semanas, controlando cada vez la eficiencia del anclaje.

Indicaciones al paciente: uso permanente, incluso para comer, para evitar las interferencias anteriores. Deberá sacarlas sólo para la limpieza después de cada comida.

Evolución:
Una vez constatado el descruce anterior, para permitir que exista contacto en los molares, es recomendable eliminar los planos para lograr el acople de las piezas posteriores, si el entrecruzamiento anterior permite la estabilidad de lo logrado. De lo contrario se debe mantener el uso de la placa como contención por un lapso de 2 a 3 meses, para lograr un buen entrecruzamiento.
Tiempo de tratamiento: no debe exceder a los 6 meses.

Control de inserción de frenillos

Con el fin de estudiar la inserción de los frenillos que pueden provocar alteraciones en la erupción de piezas dentales, se procederá a evaluar:

- si provoca diastema
- si provoca retención

- si provoca rotación
- si provoca alteración en la pronunciación de fonemas.

Derivación al ortodoncista y al cirujano bucal, si corresponde.

Persistencia de piezas temporales

En casos en que persistan en boca piezas temporales más allá de su periodo normal de exfoliación, se recomienda hacer estudio radiográfico para constatar si existe la pieza permanente, su ubicación y estado de desarrollo. Con estos antecedentes se decide o no la extracción de la pieza temporal.

Control del N° de piezas dentarias supernumerarias o agenesias

Este aspecto se detecta clínica y radiográficamente y se debe tener presente al formular el plan de tratamiento.

Ataque posterior a la zona de sostén de Korkhaus

La zona de sostén de Korkhaus la conforman caninos y molares temporales. Su integridad determina la conservación del espacio necesario para efectuar un adecuado cambio de caninos y premolares.

Se denomina ataque posterior a la zona de Korkhaus a la erupción ectópica de los primeros molares permanentes, superiores o inferiores, hacia mesial.

Se puede producir retención de erupción de estas piezas dentarías; reabsorción radicular prematura de los segundos molares temporales, que lleva a su pérdida prematura y consecuentemente el acortamiento del arco dentario, con falta de espacio para la erupción de los segundos premolares que pueden quedar retenidos o erupcionar hacia palatino o lingual.

Las maniobras ortodóncicas interceptivas que se realicen van a depender de la magnitud del problema. Si el primer molar definitivo está retenido, semi erupcionado y el segundo molar temporal no presenta mayor destrucción, es posible utilizar separadores de espacio para conseguir enderezar el molar permanente y conservar la integridad del espacio.
Los separadores de espacio pueden ser de dos tipos: de alambre de bronce 0.25 mm o de látex preformados. Los de alambre se utilizan cortando un trozo de 3 a 4 cm. de largo, dándole forma circular. Con ayuda de un porta agujas o pinza mosquito, se pasa un extremo del alambre por sobre el punto de contacto en las piezas superiores y bajo él en las inferiores, pasando el otro extremo cerca de oclusal, entre el primer molar definitivo y el segundo molar temporal. Ambos cabos del alambre se unen por vestibular retorciéndolo con algunas vueltas hasta conseguir la presión necesaria para lograr el desplazamiento del molar impactado. El nudo debe cortarse doblando el extremo de tal manera de esconderlo

aproximándolo al cuello de las piezas dentarías sin lesionar el tejido gingival ni la cara interna de la mejilla.

Los separadores de látex pueden colocarse, siempre en el espacio entre el segundo molar temporal y el primer molar definitivo impactado, con una pinza porta clamps, con la cual se procede a estirar el látex lo suficiente para poder deslizar un tramo bajo (o sobre) el punto de contacto, quedando el resto hacia oclusal.

En caso de no contar con las pinzas adecuadas o si éstas no proporcionan el ángulo apropiado para la correcta colocación del separador, éste puede ser estirado pasando dos trozos de seda dental por dentro de la argolla tomando los dos extremos de una cinta con una mano y los dos extremos del otro trozo de seda con la otra mano, para estirarla y colocarla en su lugar.

En el caso de una impactación en la cual no sea posible colocar un separador, porque el punto de contacto se encuentra ubicado intra-alveolarmente, se debe proceder a la exodoncia del segundo molar temporal y a la colocación de un mantenedor de espacio, o a realizar un corte en tajada de melón del segundo molar para permitir la adecuada erupción del primer molar permanente.

En los casos más críticos en que se produce la pérdida prematura de los segundos molares temporales durante la erupción de los primeros molares permanentes, con acortamiento evidente del arco dentario, deberán ser remitidos al especialista, para que él determine el procedimiento mas adecuado para la recuperación del espacio perdido, puesto que la decisión de recuperar o no, dependerá de un análisis más complejo.

2. DENTICION MIXTA: PRIMERA FASE

Anomalías en sentido sagital

Mordida invertida anterior simple

La mordida invertida anterior de 1 o 2 piezas dentarías se produce como consencuencia de la desviación de su eje de erupción natural. Puede ir asociada a la presencia de un supernumerario, a la persistencia de la pieza temporal, la exodoncia prematura del temporal o la vestíbulo-posición de la pieza inferior.

Tratamiento:
Descruzar la mordida, liberar la oclusión y corregir el eje de inclinación de la o las piezas comprometidas. Si la pieza antagonista es una pieza temporal, se puede considerar su desgaste.

Aparato:
Placa superior de acrílico tipo Hawley con planos laterales de altura, que cubran la cara oclusal de todos los molares, debidamente estabilizada, con contactos parejos en ambos lados. La altura de los planos laterales deberá ser la suficiente para que permita él descruce de la piezas comprometidas. Los resortes de activación deberán tener forma de S en alam

bre duro de 0.5 mm., los que se activan por palatino de las piezas involucradas, en la mitad de la cara palatina. Los elementos de anclaje de la placa serán retenedores tipo Adams, o circunferencial, o flechas en alambre de 0.7mm en la zona de los molares.

Activación:
Estirar el o los resortes 1mm. cada 2-3 semanas, asegurando que la posición del resorte sea correcta para no provocar ni extrusión, ni intrusión del diente y que la retención del aparato sea buena.

Indicaciones al paciente:
Uso de día y de noche, incluso para comer. Se la sacará solamente para realizar la higiene bucal y del aparato, después de cada comida.

Evolución:
Una vez producido el descruce anterior, es conveniente desgastar los planos laterales para asegurar el asentamiento de las zonas molares. Se deberá seguir usando el aparato por aproximadamente 45 días más, dependiendo del grado de entrecruzamiento o escalón, antes de retirarlo definitivamente. Hacer controles de evolución cada 6 meses.

Tiempo de tratamiento: no debe exceder los 6 meses.

IV

CAPITULO IV

PROGRAMACION DE ACTIVIDADES DE PREVENCION E INTERCEPCION DE ANOMALIAS DENTOMAXILARES

Cobertura:	La observada según año o diagnóstico y recursos disponibles.
Concentración	La indicada según diagnóstico clínico.
Rendimiento:	Examen y diagnóstico: 1 x 1 hora Aparato instalado: 2 x 1 hora Controles : 6 x 1 hora.
Registro :	Ficha Clínica Hoja diaria

V

BIBLIOGRAFIA

Introducción Capítulo I:

Alvarez F. Cadiz O. Estudio de anomalías interceptables en niños de 4 a 12 años en Pudahuel. Tesis para obtener Título de Cirujano Dentista. 1986.

Canut J. Ortodoncia Clínica. Editorial Salvat, Barcelona España 1988.

Cádiz O. Misrachi C. Texto de Autoenseñanza- «Detección de malos hábitos bucales». Facultad de Odontología. U. de Chile. 1985.

Espinoza A. Leiva N. Estudio de la prevalencia en ADM, en niños de 12 a 24 meses, (en prensa) Revista Iberoamericana de Ortodoncia. 1998

Espinoza A., Navarrete M. Estudio de Prevalencia en ADM, en niños de 2 a 4 años en Región Metropolitana. Odontología Chilena. 1998. Vol. 46, Pág. 27-33.

Finn, S.B. Odontología Pediátrica Ed. Interamericana - México 1982.

Graber T. Ortodoncia técnica y práctica. Ed. Interamericana México.1974.

Guerrero S., Silva A. Prevalencia de ADM en una población escolar de la Región Metropolitana. 1986.

Kurth A., Guajardo A. Prevención de ADM. Estudio comparativo en 2 niveles socio-económicos. Odontología Chilena. Enero-Junio. N° 121 pág. 30-33. 1979.

Magnusson, B.O Odontopediatría. Enfoque sistémico. Salvat- Barcelona. 1985.

VI

BIBLIOGRAFIA

CAPITULOS II y III

1. Alvarez F. Prevalencia de anomalías dentomaxilares que pueden ser interceptadas por el dentista general. Tesis para optar al título de Cirujano Dentista. Facultad de Odontología - Universidad de Chile 1986.

2. Alcalde P., Hassi J. Mantenedores de espacio. Tesis para optar al título de Cirujano Dentista. Facultad de Odontología - Universidad de Chile 1996.

3. Bustamante S. Análisis de modelos para ortopedia y ortodoncia. Dpto. del Niño y Ortopedia Dentomaxilar. Facultad de Odontología - Universidad de Chile 1998.

4. Cadiz O., Misrachi C. Detección de malos hábitos bucales. Texto de autoenseñanza. Oficina de Educación Odontológica. Facultad de Odontología - Universidad de Chile 1985.

5. Canut J. Ortodoncia Clínica. Barcelona. Editorial Salvat 1988.

6. Corvalán R., Canir D., Misrachi C. Examen del Niño para el odontólogo general.

7. Espinoza A. y Cols. Evolución de la dentición. Texto de autoenseñanza. Dpto. de y Ortopedia Dentomaxilar. Facultad de Odontología - Universidad de Chile 1996.

8. Espinoza A., Silva AL., Cuevas MC. Primeros molares permanentes. Módulo de autoenseñanza. Depto. del Niño y Ortopedia Dentomaxilar. Facultad de Odontología - Universidad de Chile 1997.

9. Escobar F. Odontología Pediátrica. Ed. Universitaria 2da. Edición. 1992.

10. Finn SB. Odontología Pediátrica - México. Ed. Interamericana, S.A. 1982.

11. Graber T. Ortodoncia técnica y práctica - México. Ed. De Interamericana 1974.

12. Moyers R. Tratado de Ortodoncia - México. Ed. Interamericana, S.A. 1960.

13. Magnusson B.O. Odontopediatría. Enfoque Sistémico. Barcelona. Ed. Salvat 1985.

14. Mannus A., Díaz G. Sistema estomatognático. Facultad de Odontología - Universidad de Chile. Santiago. Ed. Sociedad Gráfica Almagro Ltda. 1988.

15. Posselt U. Fisiología de la oclusión y rehabilitación. 2da. edición. Ed. Yins 1973.

16. Pinkham J.R. Odontología Pediátrica. México. Ed. Interamericana 1991.

17. Reichenbach E., Bruckl H. Clínica y Terapéutica ortopedicomaxilar. Buenos Aires. Ed. Mundi S.A. 1965.

18. Schellhorn C. Control Odontológico del Niño Sano. Ed. Atos. 1992

VII

ANEXOS

Insumos generales para mantenedores de espacio:

* Fichas clínicas
* Radiografías
* Taza de goma y espátula
* Material de impresión (alginato)
* Material de vaciado (yeso piedra)
* Alambre de ortodoncia (0.5, 7 y 0.8 duro)
* Cera rosa
* Acrílico
* Fresas redondas y cilíndricas
* Piedras de diamante redondas y cilindricas
* Loseta de vidrio
* Cemento de Vidrio Ionómero
* Tornillos de expansión
* Bandas prefabricadas de metal
* Coronas prefabricadas de metal
* Resinas compuestas
* Caja de mantenedores de espacio con banda o corona metálicas y barras perforadas de aplicación directa.

Instrumental:

* Instrumental de examen
* Cubetas de diferentes tamaños (pequeñas, medianas y grandes)
* Alicates: punta chata (Gosler)
  punta redonda
  cizalla
* Espátula de cemento
* Vasos Dappen

ANEXO 2

Para cumplir con las diferentes acciones de **intercepción** el Consultorio de Atención Primaria necesita contar con:

Recursos Humanos :

I. Profesional con tiempo asignado para realizar acciones de prevención e intercepción de ADM.

II. Instrumental:

De examen
Alicate Universal
Tijera recta
Cizalla
Cubeta Rom Lock 16-17-18 superiores e inferiores
Espátula de Lecrón
Espátula de cera
Espátula de yeso
Taza de goma
Mechero

III. Insumos:

Yeso piedra
Alginato
Cera rosada para mordida
Papel de articular
Piedra Trimer
Alambre de bronce 0,25
Insumos administrativos: Fichas de Ortodoncia, lápices gráfico, escuadra.

IV. Otros

Lugar físico para el almacenamiento de fichas y modelos.

Colaboración en la Revisión de la Norma:

Dr. Fernando Escobar M.
Profesor de Odontopediatría. Decano de la Facultad de Odontología, Universidad de Concepción

Dra. María Teresa Bayardo A.
Odontopediatra, Jefa del Servicio Dental del Hospital Dr. Luis Calvo Mackenna

Dr. Guillermo Parada
Ortodoncista, Sociedad de Ortodoncia de Chile